

17^e JOURNÉE SCIENTIFIQUE DU GRPSO ET DU GREAT

Groupe de Recherche sur le **PSO**riasis

Groupe de Recherche sur l'**Eczéma AT**opique
DA (Dermatite Atopique)

**VENDREDI
6 OCTOBRE
2023**

ESPACE DU CENTENAIRE
Maison de la RATP - Paris




Sous l'égide de la





Une réaction inhabituelle au guselkumab

Journée scientifique annuelle Psoriasis/GREAT
Dr. RAISON-PEYRON Nadia/ Dr. GIRARD Céline
Charlotte ISAUTIER (interne 7^{ème} semestre)



- 62 ans
- Suivie pour psoriasis en plaques sévère et rhumatisme psoriasique

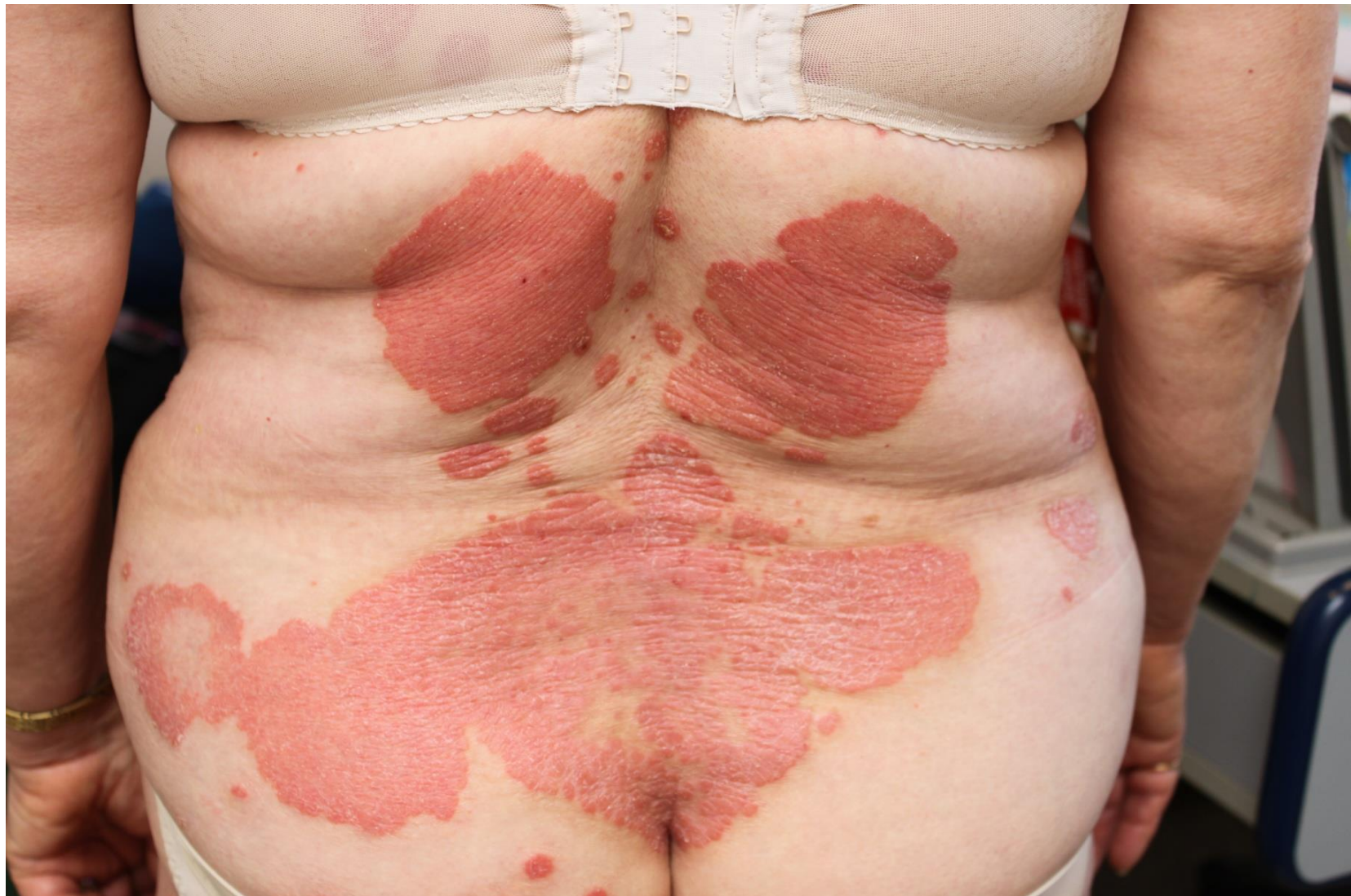

- Asthme allergique
- Dermatite de contact aux parfums

Familiaux : psoriasis



- Locaux : CTC
- Systémique : MTX

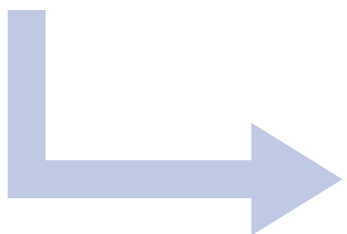


25/02/2022 : Introduction de **guselkumab** (Tremfya®), 100 mg/mL) :

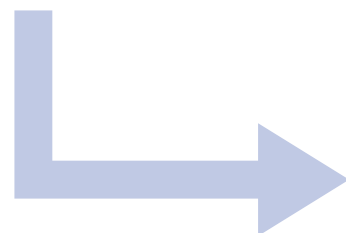
- Anti IL-23
- 100 mg à S0, S4, puis / 8 semaines
- voie sous-cutanée dans la cuisse



plaque érythémateuse au site d'injection à **48h**



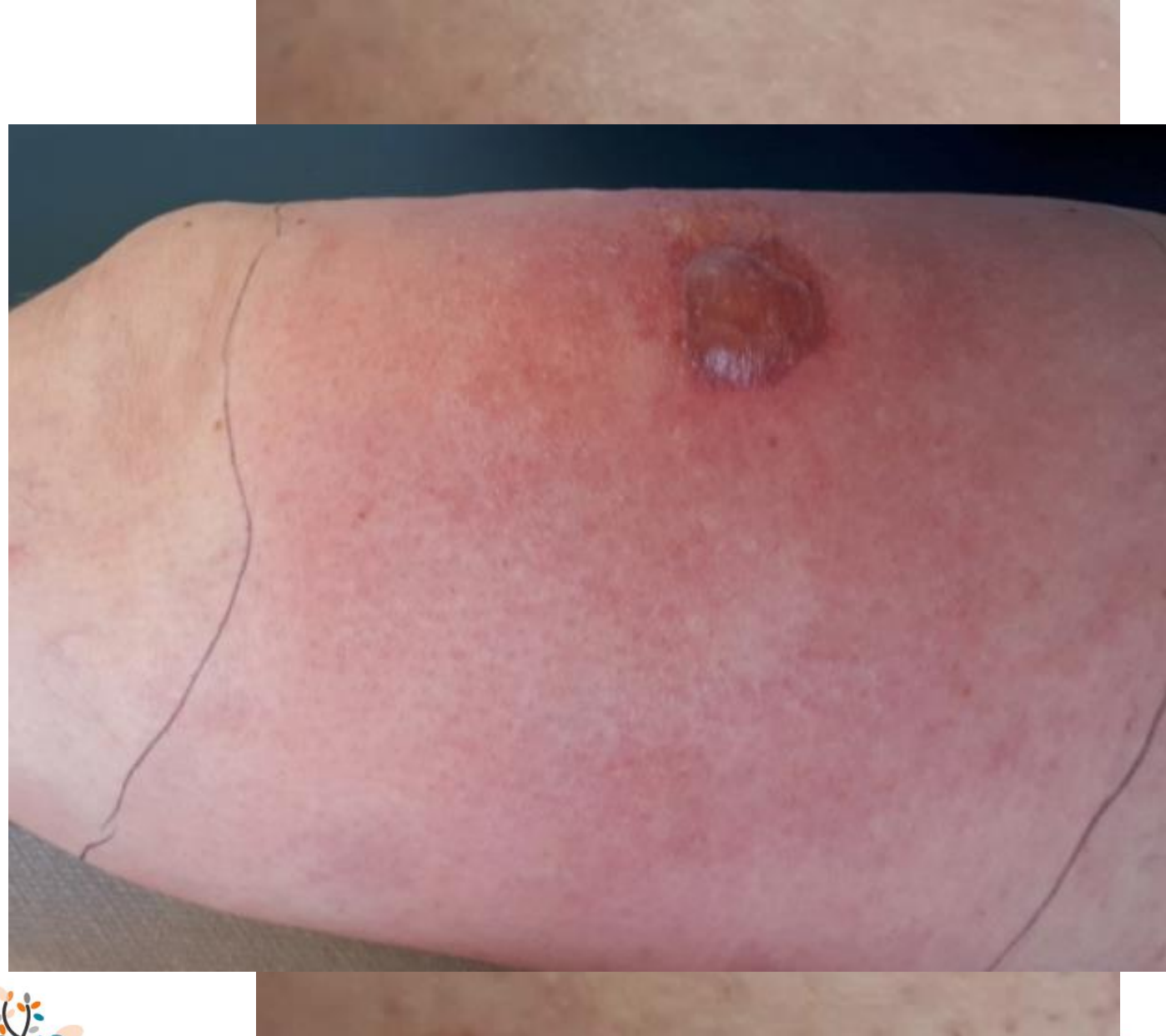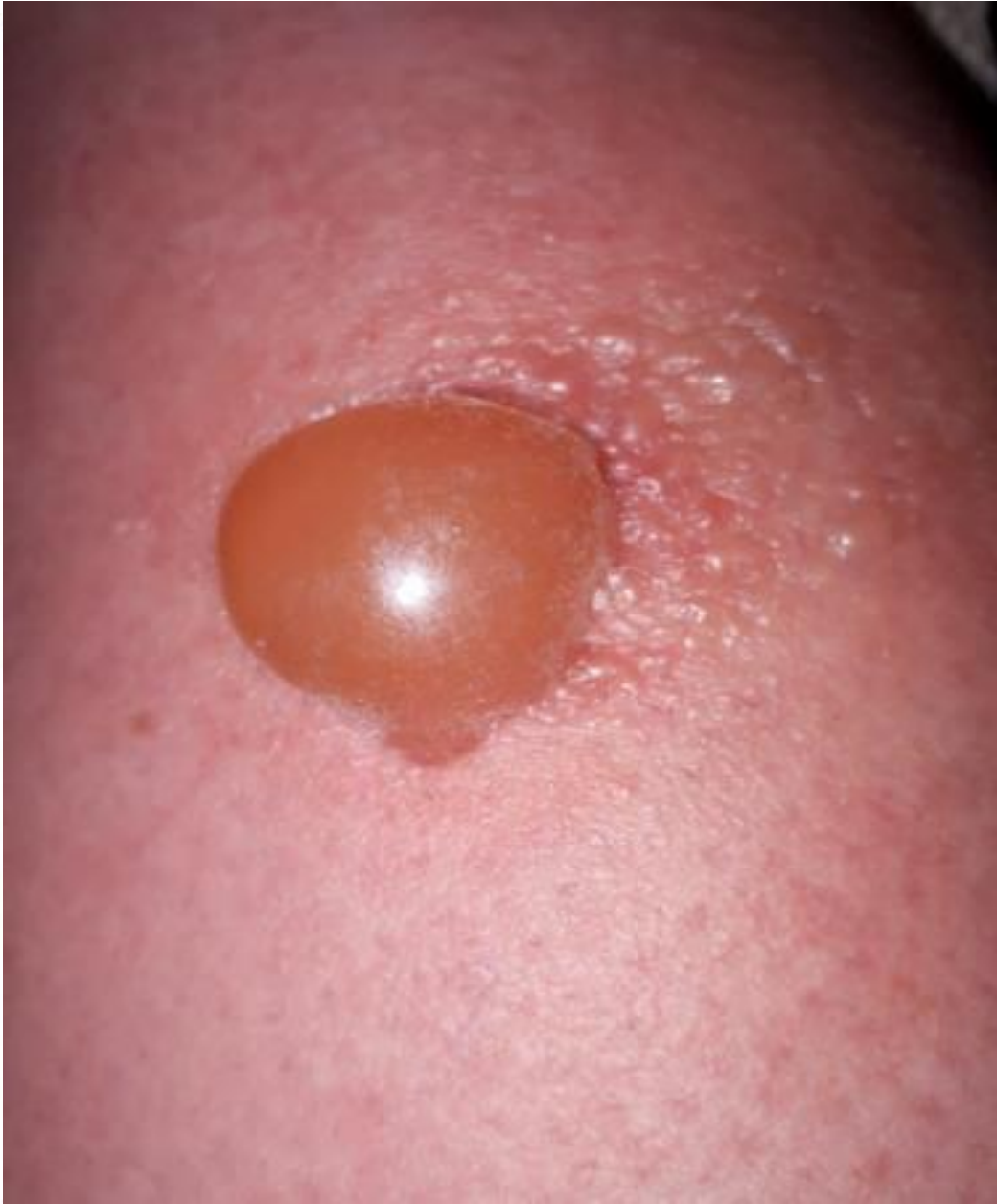mêmes symptômes à **24 heures**



Grande plaque œdémateuse
avec des vésicules + 1 bulle



3^{ème} injection



A J1 + 16h

ET DU GREAT

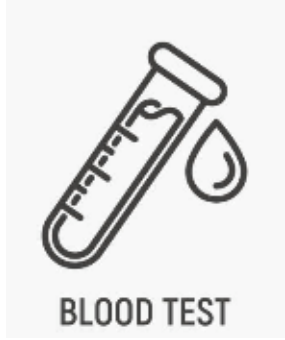
Groupe de Recherche sur l'Eczéma Atopique
DA (Dermatite Atopique)




A J2 + 80h 2023

ESPACE DU CENTENAIRE
Maison de la RATP - Paris

Explorations



- Eosinophiles normaux
- CRP (18,6 mg/L) 



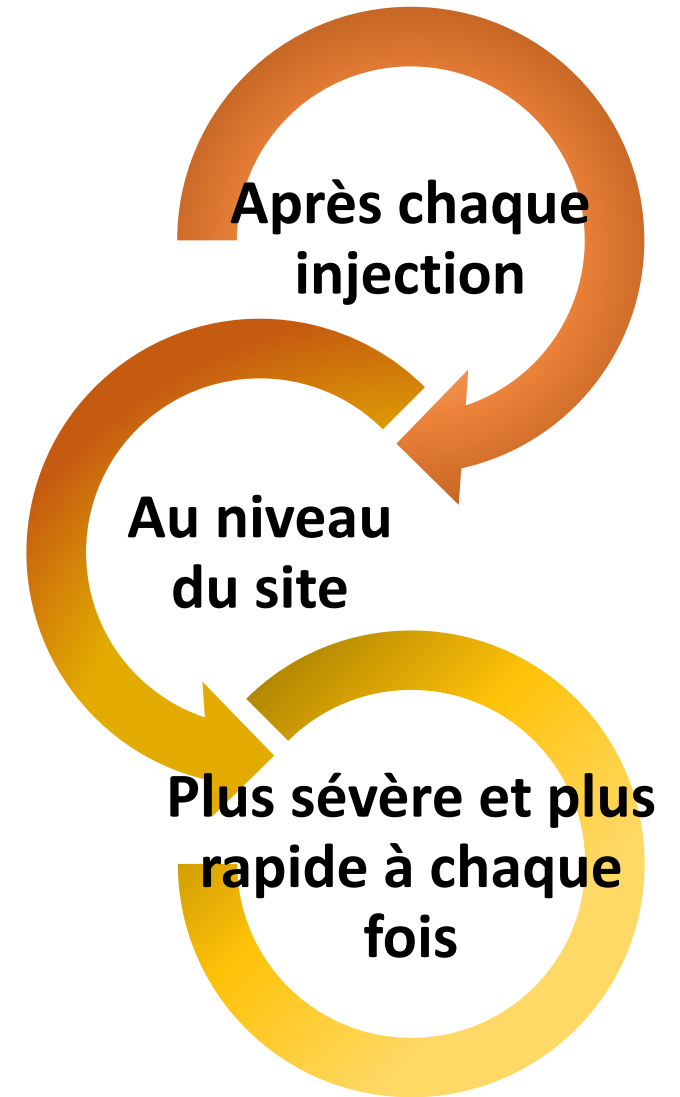
- Non réalisée

Autres produits



- Réutilisés par la suite : pas de réaction

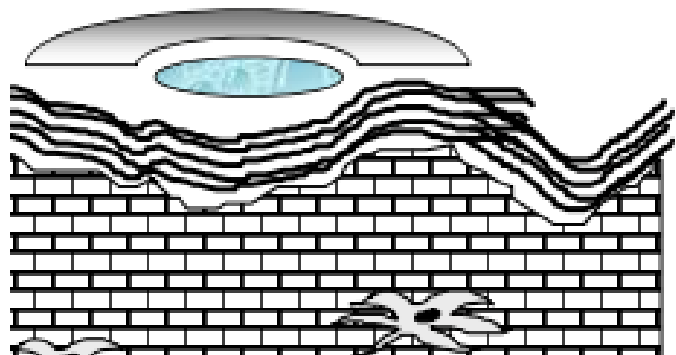
On a donc une réaction



Suite des explorations

Patch-test

application de l'allergène sous occlusion par voie épicutanée



Patch tests

Batterie
standard
européenne

Ajouts français
(Revidal-Gerda)

Négatif

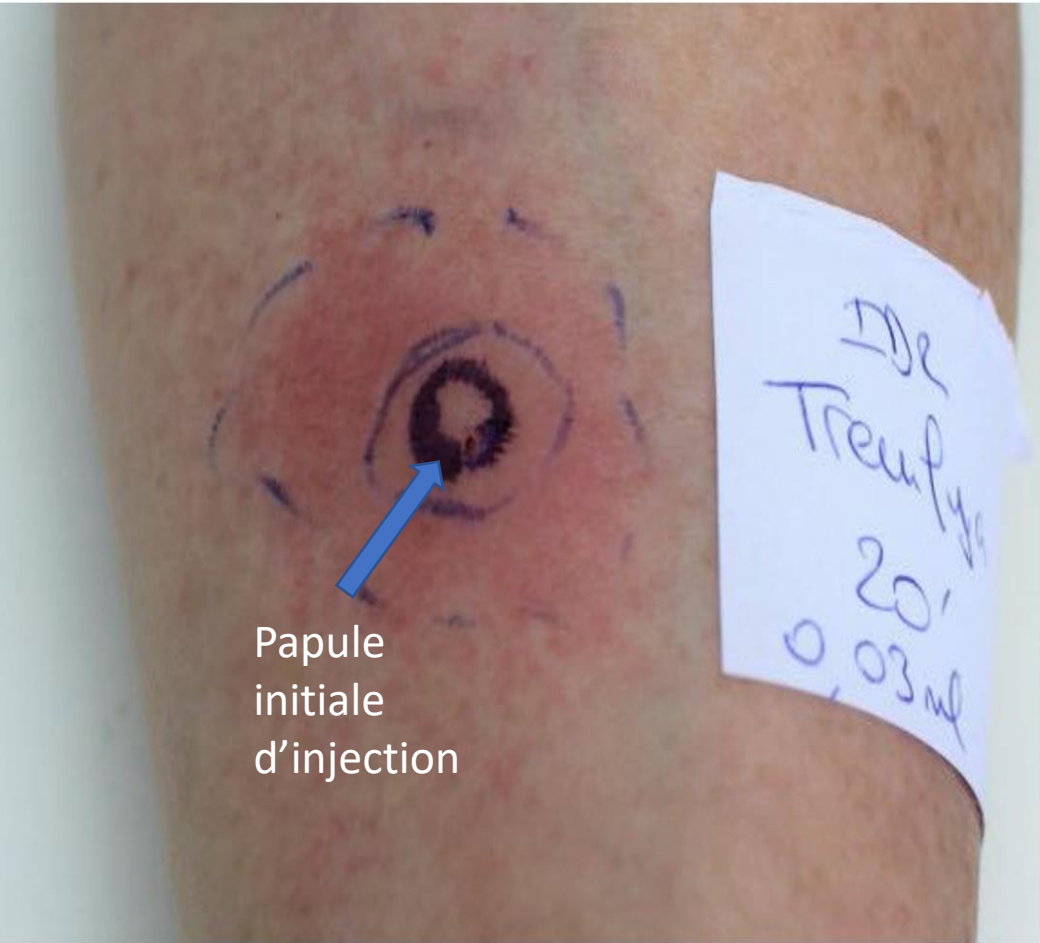
Polysorbate 80
(excipient du
Tremfya®)

Biseptine®,
Tremfya®, Mepilex
border flex® testés
« tels quels »

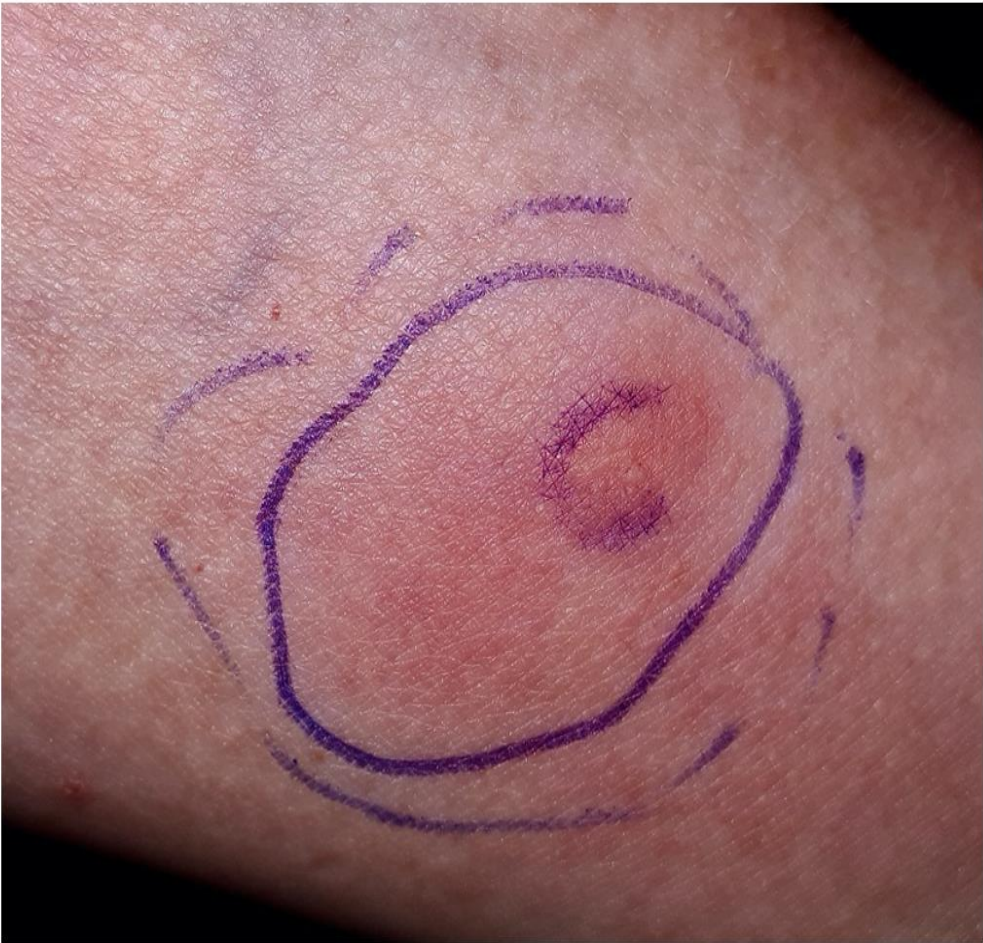

Test intradermique (IDT)

réalisé avec 0,03 mL de Tremfya® (100 mg/ml)



Papule initiale d'injection



Papule + érythème étendus à lecture

Lecture tardive à 6h : persistance réaction inflammatoire avec vésicule



Hypersensibilité au guselkumab ?




IDT au Kenacort® retard (40 mg/mL)

Recherche d'une hypersensibilité au polysorbate 80 (excipient Tremfya)



IDT avec Tremfya® chez un **patient**

test (traité par Tremfya avec bonne tolérance)



Discussion

Syndrome de Wells lié aux biothérapies : littérature

Réaction au site d'injection

■ Etanercept (1)

■ Adalimumab (2)

■ Interféron beta (3)

Réaction à distance

■ Ustekinumab (4)

■ Infliximab (5)

- (1) Winfield H, Lain E, Horn T, Hoskyn J. Eosinophilic Cellulitislike Reaction to Subcutaneous Etanercept Injection. *Arch Dermatol.* 2006;142(2):218–220. doi:10.1001/archderm.142.2.218
- (2) Boura P. Eosinophilic cellulitis (Wells' syndrome) as a cutaneous reaction to the administration of adalimumab. *Annals of the Rheumatic Diseases.* 2006 Jun 1;65(6):839–40.
- (3) Kambayashi, Y., Fujimura, T., Ishibashi, M., Haga, T., & Aiba, S. (2013). Eosinophilic cellulitis induced by subcutaneous administration of interferon- β . *Acta Dermato-Venereologica*, 93(6), 755–756.
- (4) Rozenblat M, Cohen-Barak E, Dodiuk-Gad R, Ziv M. Wells' Syndrome Induced by Ustekinumab. *Isr Med Assoc J.* 2019 Jan;21(1):65.
- (5) Tugnet N, Youssef A, Whallett AJ. Wells' syndrome (eosinophilic cellulitis) secondary to infliximab. *Rheumatology (Oxford).* 2012 Jan;51(1):195-6.

En conclusion

**1er cas de réaction
d'hypersensibilité avec un test
cutané positif au guselkumab**

Biothérapies ont révolutionné la
prise en charge du psoriasis mais

Rester vigilant sur ces traitements
et les éventuelles réactions
croisées entre anticorps
monoclonaux



Bibliographie

- Deodhar A, Helliwell PS, Boehncke WH, Kollmeier AP, Hsia EC, Subramanian RA, et al. Guselkumab in patients with active psoriatic arthritis who were biologic-naive or had previously received TNF α inhibitor treatment (DISCOVER-1): a double-blind, randomised, placebo-controlled phase 3 trial. *Lancet*. 2020 Apr 4;395(10230):1115–25.
- Truong A, Le S, Kiuru M, Maverakis E. Nummular dermatitis on guselkumab for palmoplantar psoriasis. *Dermatol Ther*. 2019 Jul;32(4):e12954.
- TREMFYA-pi.pdf [Internet]. [cited 2023 Mar 21]. Available from: <https://www.janssenlabels.com/package-insert/product-monograph/prescribing-information/TREMFYA-pi.pdf>
- Alvarez Martinez D, Laffitte E. [A non-infectious cellulitis to know: Wells' syndrome]. *Rev Med Suisse*. 2021 Mar 31;17(732):610–4.
- Fournier C, Auger I, Houle M. Wells syndrome (eosinophilic cellulitis) following vaccination: Two pediatric cases with positive patch test to aluminium salts. *Contact Dermatitis*. 2020 Jun;82(6):401–2.
- Winfield H, Lain E, Horn T, Hoskyn J. Eosinophilic Cellulitislike Reaction to Subcutaneous Etanercept Injection. *Arch Dermatol* [Internet]. 2006 Feb 1 [cited 2023 Feb 7];142(2). Available from: <http://archderm.jamanetwork.com/article.aspx?doi=10.1001/archderm.142.2.218>
- Boura P. Eosinophilic cellulitis (Wells' syndrome) as a cutaneous reaction to the administration of adalimumab. *Annals of the Rheumatic Diseases*. 2006 Jun 1;65(6):839–40.
- Kambayashi Y, Fujimura T, Ishibashi M, Haga T, Aiba S. Eosinophilic Cellulitis Induced by Subcutaneous Administration of Interferon- β . *Acta Derm Venerol*. 2013;93(6):755–6.
- Rozenblat M, Cohen-Barak E, Dodiuk-Gad R, Ziv M. Wells' Syndrome Induced by Ustekinumab.
- Tugnet N, Youssef A, Whallett AJ. Wells' syndrome (eosinophilic cellulitis) secondary to infliximab. *Rheumatology*. 2012 Jan 1;51(1):195–6.

